

OSTÉONÉCROSE BÉNIGNE DU CORPS VERTÉBRAL VERSUS LÉSION NÉOPLASIQUE LIMITES DE L'IMAGERIE EN CT-SCAN ET RÉSONANCE MAGNÉTIQUE

J. LEGAYE¹, W. LOKIETEK¹, PH. HANSON², J. F. DE WISPELAERE³, M. DELOS⁴

Un cas de nécrose vertébrale idiopathique de L4 est décrit chez une patiente jeune, non cortisonnée. Le diagnostic par imagerie médicale (CT scan et résonance magnétique) était celui d'une lésion néoplasique. La biopsie per-opératoire en a révélé la bénignité. Les auteurs rapportent la variabilité des critères de bénignité et de malignité des fractures-tassements vertébraux en résonance magnétique. Cette variabilité est liée au mode d'évolution et de remplacement tissulaire au sein de la nécrose osseuse.

L'intérêt de la biopsie par voie transpédiculaire est souligné, car seul l'examen histologique permet d'orienter la stratégie chirurgicale à appliquer.

Keywords : benign osteonecrosis ; vertebral body ; neoplasia.

Mots-clés : ostéonécrose bénigne ; corps vertébral ; néoplasique.

INTRODUCTION

La nécrose du corps vertébral, sans être exceptionnelle, est rarement observée. Nous en rapportons un cas chez un sujet jeune, non cortisonné, dont les images de CT-scan et de Résonance magnétique (IRM) ont fait poser le diagnostic de lésion néoplasique.

OBSERVATION

Madame L.C., âgée de 42 ans, présente un fond lombalgique chronique. En août 91, sans notion de traumatisme, survient une crise aiguë accompagnée d'une irradiation douloureuse à la face antérieure des cuisses. Un mois après, suite à un éternuement, la

douleur s'accroît brutalement, durant une dizaine de jours, avec paroxysmes nocturnes et exacerbation aux mouvements.

Les antécédents médico-chirurgicaux sont peu contributifs (appendicectomie en 1958, ligature des trompes en 1986). L'examen clinique est sans particularité sur le plan cardiaque, pulmonaire et abdominal.

La palpation et la mobilisation lombaire éveillent une douleur locale. Le bilan neurologique se révèle normal. L'électromyographie des deux membres inférieurs, pratiquée 6 semaines après l'exacerbation douloureuse, est normale.

La radiographie conventionnelle permet d'observer un tassement du corps de la 4^e vertèbre lombaire (fig. 1).

Face à ce tassement du corps de L4, d'aspect récent, accompagnant une lombalgie en aggravation chez une femme jeune, un complément de mise au point d'imagerie et de biologie est réalisé afin d'établir un diagnostic différentiel entre un processus infectieux, un envahissement néoplasique (primitif ou secondaire), ou une nécrose idiopathique du corps vertébral.

Les examens hématologiques (VS, CRP, électrophorèse des protéines), les marqueurs tumoraux (alpha 1 foeto-protéine 4.2 ng/ml, CEA < 1.2 ng/ml, CA 15.3 et 125) et le taux de calcitonine (< 2 pg/ml) sont normaux. La sérologie est négative quant à la Brucellose.

L'examen gynécologique est normal, de même que le frottis vaginal et la mammographie.

¹ Service de Chirurgie Orthopédique et Traumatologique.

² Service de Médecine Physique et Réadaptation.

³ Service de Radiologie.

⁴ Service d'Anatomie Pathologique.

Clinique Universitaire U.C.L., Mont-Godinne, B-5530 Yvoir, Belgique.

Correspondance et tirés à part : J. Legaye.

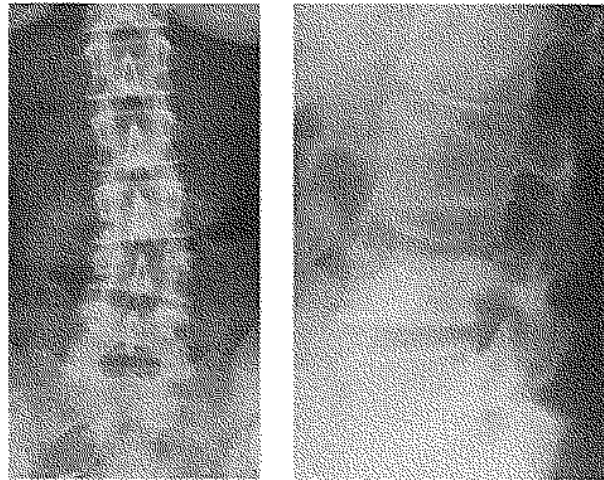


Fig. 1. — Tassement vertébral isolé latéralisé du corps vertébral de L4 au sein d'un rachis non ostéoporotique. A. Vue de face B. Vue de profil.

Les CT-scans abdominaux et pelviens sont sans particularité.

La scintigraphie osseuse objective un foyer d'hyperfixation en L4 (un petit foyer à l'épaule gauche est lié à une périarthrite banale). Sur le CT scan vertébral lombaire existent des lésions lytiques à l'emporte-pièce au sein du corps de L4, jusqu'aux pédicules, suspectes d'être néoplasiques. Il n'y a pas d'envahissement des parties molles paravertébrales (fig. 2).

L'examen par résonance magnétique plaide également pour l'existence d'un envahissement néoplasique du corps vertébral, dont la nature primitive ou secondaire ne peut être précisée. On y observe un remplacement complet de la moelle, prenant le contraste, au niveau du corps de L4 avec extension aux pédicules et aux éléments postérieurs, mais sans lyse des plateaux. Cette lésion comporte à la fois une lyse corticale et du tissu charnu (signal hypointense T1 captant le gadolinium, signal hyperintense T2). Il n'existe pas de débord osseux postérieur menaçant les éléments médullaires (fig. 3).

Le diagnostic retenu est celui d'une lésion néoplasique au sein du corps de L4. La patiente est alors proposée à la chirurgie pour résection de la lésion et arthrodèse intervertébrale.

Le 27 novembre 1991, le temps postérieur est effectué en premier lieu afin de réduire et de stabiliser le tassement vertébral. Une biopsie trans-pédiculaire est réalisée afin d'étayer le diagnostic et de préciser la nature histologique de la lésion. Trois prélèvements sont pratiqués au travers du pédicule gauche, deux au travers du pédi-

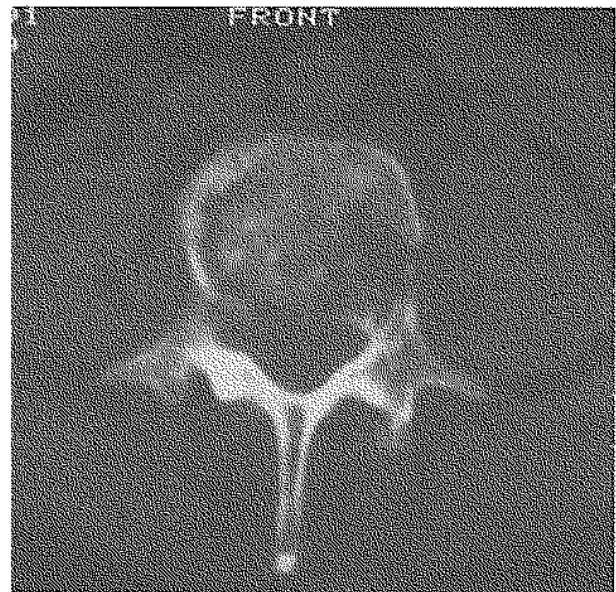


Fig. 2. CT-scan: Lésions lytiques, suspectes de malignité, dans le corps vertébral, s'étendant aux deux pédicules.

cule droit, et un au niveau de la crête iliaque droite. Ces biopsies, effectuées au sein du corps vertébral, sont examinées de manière extemporanée. Le diagnostic immédiat est celui de tissu osseux nécrosé et de tissu fibro-cartilagineux, sans signe de malignité.

Ce diagnostic de nécrose osseuse bénigne conduit à ne réaliser que la stabilisation postérieure, par un montage de Cotrel-Dubousset et greffe inter-transversaire,

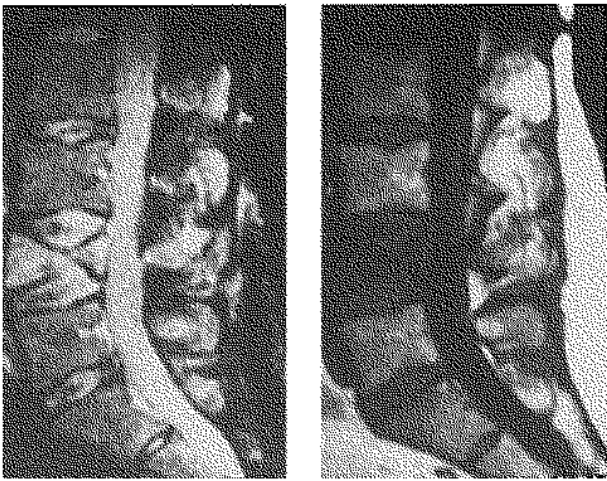

Fig. 3. — Images en résonance magnétique. A. Remplacement médullaire complet au sein du corps vertébral par du tissu charnu avec lyse corticale. B. Signal hypo-intense en T1.

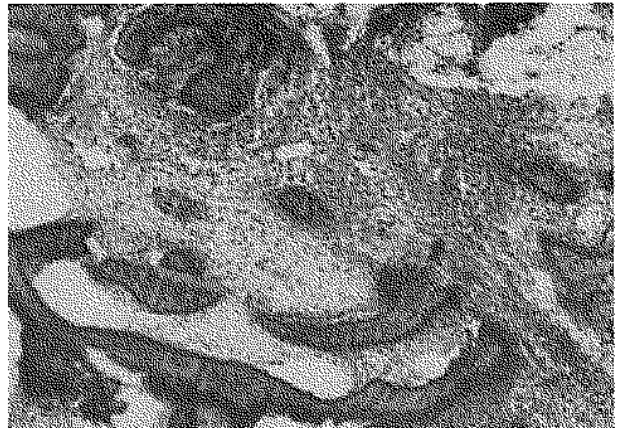

Fig. 4. — Image histologique : entre les travées osseuses irrégulières, avec des logettes ostéoblastiques vides, existe du tissu fibro-cartilagineux, de l'os néoformé et des zones inflammatoires. Aucun signe de malignité n'est observé.

de L3 à L5. Cette arthrodèse est décidée afin d'éviter une évolution en cyphose, néfaste pour la balance sagittale des courbures rachidiennes.

L'examen anatomo-pathologique de contrôle confirme l'absence de tissu néoplasique dans les prélèvements (fig. 4). Les travées osseuses y sont irrégulières, souvent nécrosées, avec des logettes ostéoplastiques vides. Entre les travées osseuses, on observe du tissu fibro-cartilagineux, de l'os néoformé et des zones inflammatoires. Le diagnostic d'une ostéonécrose du corps vertébral est confirmé par l'évolution postopératoire. La consolidation du tassement s'effectue en trois mois. L'image radiographique actuelle est stable (fig. 5). Une minéralométrie pratiquée par la suite démontre l'absence d'ostéopénie. La patiente ne présente aucun point d'appel de lésion tumorale.

DISCUSSION

La nécrose du corps vertébral est souvent associée à un degré important d'ostéoporose ou à la prise de corticostéroïdes (1, 8, 9, 17, 20). Elle survient chez des sujets âgés, de plus de 60 ans en moyenne. La localisation habituelle est T12, L1 ou L2. Les compressions médullaires sont rares, seuls 4 cas sont décrits (12, 17).

La différenciation entre tassement vertébral simple, nécrose du corps et lésion néoplasique (primitive ou secondaire) est primordiale en raison des implications thérapeutiques.

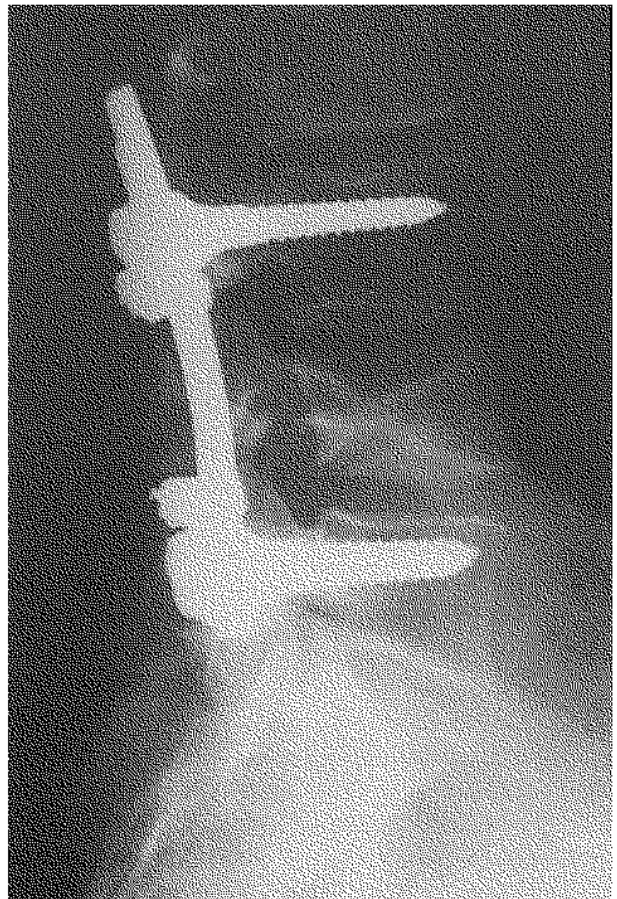


Fig. 5. — Radiographie post-opératoire (après 2 ans d'évolution) ; consolidation du corps vertébral confirmant l'absence de tout processus malin.

L'image, en radiographie conventionnelle, du tassement bénin est une fracture en écrasement, sans lésion lytique ou condensante associée. Le phénomène du vide, spontané ou provoqué, dans le corps vertébral (inexistant dans notre cas, et non provoqué en raison de la douleur de la patiente), a été décrit comme caractéristique (9, 13, 15, 20). Il correspond à la libération de gaz (azote principalement) à l'intérieur des fissures de l'os sous-chondral après fracture (non consolidée) (11). Il est observé lors des nécroses osseuses ischémiques, de tassements traumatiques ou ostéoporotiques (1), et même lors de tassements d'origine tumorale (plusieurs cas de myélome décrits) (11). Ce phénomène du vide, étudié en IRM, est lié à l'existence de gaz au stade initial, qui se transforme ensuite en une image liquidienne (15).

Cette image n'est donc que l'expression du défillement d'un tassement osseux non consolidé. Il donne une orientation diagnostique, mais ne permet en aucun cas d'exclure la malignité d'un tassement.

Le CT-Scan ne contribue pas non plus à déterminer la nature maligne d'un tassement vertébral (20).

L'IRM a été décrite comme plus adaptée à cette différenciation (2, 4). Les lésions néoplasiques apparaissent sous forme d'un remplacement de la moëlle par du tissu hyposignal T1, alors que l'intensité du signal est maintenue, au moins partiellement, en cas de tassement bénin (22). D'autres auteurs sont moins catégoriques quant à la spécificité de cette distinction à partir des images pondérées en T1 (7, 18, 20). Sur les images pondérées en T2, l'intensité du signal médullaire est un peu plus spécifique : accroissement du signal moins important pour le néoplasme par rapport à un hématome, un tissu inflammatoire ou nécrotique, alors que la sclérose ou la fibrose diminue le signal (6). Certaines séquences (Chemical Shift, STIR) ont été proposées afin d'augmenter la discrimination tissu normal tissu anormal (3). Leur spécificité reste cependant faible.

Aucun critère n'est donc spécifique à la nature bénigne ou maligne d'un tassement vertébral. Pour notre cas (et 4 autres cas de la littérature) l'IRM évoque une lésion maligne. Seule la biopsie

(ou la pièce de vertébrotomie) apporte le diagnostic de nécrose bénigne (20).

En effet, les images en résonance magnétique sont l'expression du remplacement du tissu médullaire au sein du corps vertébral, soit par un tissu tumoral (primitif ou secondaire), soit par des tissus hyperhémisés inflammatoires de réhabilitation après une nécrose bénigne.

Une analogie avec la nécrose de la tête fémorale est possible afin d'expliquer les images observées (10). La nécrose osseuse évolue en plusieurs phases se succédant dans le temps (15). Les images histologiques de ces phases ont été décrites par Sweet et Madewell (19). Au début de l'évolution, les cellules sont nécrotiques, les travées osseuses déshabitées, au sein d'une zone d'ischémie. Ensuite survient une phase d'activité hyperhémique avec images inflammatoires et apparition progressive de tissu osseux néoformé et de tissu fibreux (5, 12). Les différents aspects des images en résonance magnétique expriment les différents stades de cette évolution tissulaire. Les images de nécrose et la déshabitation osseuse précèdent celles d'envahissement inflammatoire et liquidien, puis de réhabilitation tissulaire osseuse et fibreuse. La succession de ces phases explique la multiplicité et le manque de spécificité des critères d'IRM proposés dans la littérature.

Pour notre cas, la symptomatologie douloureuse avait débuté plusieurs mois avant la réalisation des premiers clichés. La nécrose du corps vertébral a touché un os sain, non ostéoporotique. L'exacerbation douloureuse ayant nécessité la mise au point s'est produite au stade de réhabilitation tissulaire, mimant, à l'IRM et au CT scan, une lésion néoplasique.

CONCLUSION

En raison de l'absence de spécificité des images radiographiques, CT-Scan et IRM quant à la nature bénigne ou maligne des tassements vertébraux, la prudence s'impose dans la stratégie chirurgicale. Il convient d'appuyer un diagnostic de malignité par une biopsie. La voie trans-pédiculaire lors du temps chirurgical postérieur est à ce titre intéressante. Seul cet examen anatomo-patholo-

gique extemporané permet de planifier la stratégie chirurgicale. La stabilisation postérieure reste en tous cas indiquée, quelle que soit la nature de la lésion, en raison de cyphose excessive, perturbant la balance des courbures sagittales. La corpectomie antérieure ne sera réalisée que lorsque le diagnostic histologique de malignité sera posé.

BIBLIOGRAPHIE

- Albrand G., Chapart R., Courpron P. L'image de clarté gazeuse intra-vertébrale. A propos d'une observation avec triple localisation. *Rachis*, 1993, 5 (2), 83-87.
- An H.S., Vaccaro A. R., Dolinskas C. A., Cotler J. M., Balderston R. A., Bauerle W. B. Differentiation between spinal tumors and infections with magnetic resonance imaging. *Spine* 1991, 16 (8), 334-338.
- Baker L. L., Goodman S. B., Perbrash I., Iane B., Enzmann D. R. Benign versus pathologic compression fractures of vertebral bodies : assessment with conventional spine-echo, chemical-shift, and STR MR imaging. *Radiology*, 1990, 174, 495-502.
- Chevalier X., Wrona N., Avouac B., Larget-Piet B. Thigh pain and multiple vertebral osteonecrosis : value of magnetic resonance imaging. *J. Rheumatol*, 1991, 18 (10), 1627-1630.
- Crock H. V., Yoshizawa H. The blood supply of the lumbar vertebral column. *Clin. Orthop.*, 197, 115, 6-21.
- Daffner R. H., Lupetin A. R., Dash N., Deeb Z. L., Sefczek R. J., Schapiro R. L. MRI in the detection of malignant infiltration of bone marrow. *A.J.R.*, 1986, 146, 353-358.
- Fragar D., Elkin C., Swerdlow M., Bloch S. Subacute osteoporotic compression fractures : misleading magnetic resonance appearance. *Skeletal Radiol.*, 1988, 17, 123-126.
- Feldmann J. L., Menkes C. J., Armor B., Chevrot A., Delbarre F. L'ostéonécrose vertébrale de l'adulte. A propos de 4 cas. *Rev. Rhum.*, 1981, 48 (12), 773-780.
- Haverson G. Intravertebral vacuum phenomenon. *Clin. Radiol.*, 1988, 39 (1), 69-72.
- Jergesen H. E., Heller M., Genant H. K. Signal variability in magnetic resonance imaging of femoral head necrosis. *Clin. Orthop.*, 1990, 253, 137-149.
- Kumpan W., Salomonowitz E., Seidl G., Wittich G. R. The intervertebral vacuum phenomenon. *Skeletal Radiol.*, 1986, 15 (6), 444-447.
- Laloux P., Lefebvre S., Esselinckx W., Decloedt P. Spinal cord compression secondary to vertebral aseptic necrosis. *Spine*, 1991, 16 (4), 780-481.
- Maldague B., Noel H., Malghem J. The intra-vertebral vacuum : a sign of ischemic vertebral collapse. *Radiology*, 1978, 129, 23-29.
- Mitchell D. G., Rao V. M., Dalinka M. K. Femoral head avascular necrosis : correlation to MR imaging, radiographic staging, radionuclide imaging and clinical findings. *Radiology*, 1987, 162, 709-715.
- Naul L. G., Peet G. J., Maupin W. B. Avascular necrosis of the vertebral body : MR Imaging. *Radiology*, 1989, 172, 219-222.
- Porter B. A., Shields A. F., Olson D. O. Magnetic resonance imaging of bone marrow disorders. *Radiol. Clin. North Am.*, 1986, 24, 269-289.
- Queinnee J. Y., De Bray J. M., Audran M., Renier J. C. Vertebral osteonecrosis. A propos of 3 cases, 1 complicated by spinal cord compression and 2 associated with another necrotic localization. *Rev. Rhum. Mal. Osteo-artic.*, 1985, 52 (1), 1-5.
- Sigimura K., Yamasaki K., Kitagaki H., Tanaka Y., Kono M. Bone marrow diseases of the spine. Differentiation with T1 and T2 relaxation times in MR imaging. *Radiology*, 1987, 165, 541-544.
- Sweet D. E., Madewell J. E. Pathogenesis of osteonecrosis. In : Resnick D. K., Niwayama E., eds. *Diagnosis of bone and joint disorders*. Philadelphia : Saunders, 1981, 2780-2931.
- Tan S. B., Kozak J. A., Mawad M. E. The limitations of magnetic resonance imaging in the diagnosis of pathologic vertebral fractures. *Spine*, 1991, 16 (8), 919-923.
- Torsello G., Polloniato P. D., Pasini C. The intervertebral vacuum phenomenon or gaseous dissection of the vertebral body. *Radiol. Med.*, 1989, 77 (6), 635-637.
- Yuh T. C., Zachar C. K., Barloon T. J. Vertebral compression fractures. Distinction between benign and malignant causes with MR imaging. *Radiology*, 1989, 172, 215-218.

SAMENVATTING

J. LEGAYE, W. LOKIETEK, PH. HANSON, J. F. DE WISPELAERE, M. DELOS. Benigne osteonecrose van het wervellichaam of neoplastisch letsel. Grenzen van de beeldvorming d.m.v. CT Scan en NMR.

De auteurs rapporteren over een geval van idiopathische necrose van het wervellichaam L4 bij een jonge patiënte, niet onder behandeling met corticoiden. De diagnose van de medische beeldvorming (CT Scan en NMR) luidde : neoplastisch letsel. Een peroperatoir biopt toonde benigniteit aan. De auteurs bespreken de variaties van de benigniteits- en maligniteitscriteria's van impactiefracturen van de wervellichamen bij NMR. Deze variatie is afhankelijk van de weefselombouw bij de botnecrosezone, tijdens de evolutie van het letsel. Het belang van een biopt langs transpediculaire benadering, wordt onderstreept. De aangewezen chirurgische behandeling is inderdaad afhankelijk van het histologisch beeld.

SUMMARY

J. LEGAYE, W. LOKIETEK, PH. HANSON, J. F. DE WISPELAERE, M. DELOS. Benign osteonecrosis of the vertebral body versus malignant lesion. Limits of MRI and CT-SCAN.

A case of vertebral necrosis of L4 is reported in a young woman without previous steroid therapy. Only the intraoperative histological examination was able to confirm the diagnosis as a benign vertebral collapse,

because the CT scan and MR imaging were suggestive of a malignant involvement. The authors report the various criteria proposed to distinguish benign and malignant vertebral collapse with magnetic resonance imaging. These equivocal criteria should be viewed within the context of tissue replacement within the necrotic area during the evolution. Transpedicular biopsy is emphasized. Only the histological examination is specific and allows right planning of the surgical procedure.