

LES FRACTURES DU RACHIS THORACO-LOMBAIRE PATHO-MORPHOLOGIE ET INDICATIONS THÉRAPEUTIQUES

J. SENEGAS

SUMMARY : *Thoracolumbar fractures. Pathomorphology and indications for treatment.*

The indications for conservative and surgical management of fractures of the thoracolumbar spine are reviewed, based upon the morphology of the lesions, which is assessed by meticulous analysis of radiographs, CT scan and in some cases MRI. The author advocates using the AO classification, which considers several subtypes of fractures : compression fractures, distraction fractures and fractures with multidirectional displacement. The indication for treatment is based upon morphological analysis of the lesions, while other factors such as the general condition of the patient or the locally available surgical environment must also be taken into consideration. Up to 50% of thoracolumbar fractures can benefit from surgical management, with posterior or anterior stabilisation, the latter performed through thorascoscopy in selected cases.

Keywords : spine ; thoracolumbar spine ; fractures ; surgical treatment.

Mots-clés : rachis ; fractures thoraco-lombaires ; traitement chirurgical.

Sous le terme de fractures de la colonne thoraco-lombaire, sont regroupées des lésions traumatiques ostéo-articulaires polymorphes dont la classification reste complexe et encore discutée. Seule cependant, l'analyse précise de ces lésions permet d'apprécier leur potentiel évolutif et d'adopter une stratégie thérapeutique pertinente, sans toutefois méconnaître l'importance d'autres facteurs non moins incontournables comme l'état du patient, la compétence du chirurgien et enfin, la qualité des moyens techniques disponibles.

La démarche thérapeutique que nous exposons ici s'appuie sur une étude pluricentrique à

laquelle l'Unité de Pathologie Rachidienne de Bordeaux a participé et qui a été réalisée pour la réunion de la SOFCOT de novembre 1995 ; 1360 cas de fractures du rachis thoraco-lombaire ont été étudiés à cette occasion.

1. Patho-morphologie des lésions

De nombreuses classifications des fractures du rachis ont été proposées, basées pour la plupart sur leur mécanisme, l'analyse des traits de fractures ou les déplacements (Nicoll, 1949 ; Böhler, 1951 ; Holdsworth, 1963 ; Decoux et Rieunau, 1970 ; Louis, 1977 ; Whitesides, 1977 ; Denis, 1982, etc...). En 1994, dans le cadre de l'A. O., Magerl, Aebi, Gertzbein, Harms et Nazarian ont effectué une synthèse des travaux antérieurs et ont proposé une classification originale qui est actuellement le système le plus précis d'analyse des lésions et le mieux adapté à la demande thérapeutique. Nous nous référons à cette classification car l'étude pluricentrique à laquelle nous avons fait référence n'a fait que confirmer l'extrême utilité de ce système.

1a. Comment analyser une fracture du rachis thoraco-lombaire ?

C'est l'analyse précise de l'imagerie qui donne accès à la classification. Les *radiographies standard*

Unité de Pathologie Rachidienne, CHR de Bordeaux, F-33076 Bordeaux, France.

Correspondance et tirés à part : J. Senegas.

Conférence d'Enseignement donnée au Congrès de l'AOLF, Louvain-la-Neuve, mai 1998.

centrées sur la fracture ne fournissent habituellement pas suffisamment d'informations. Les lésions postérieures, notamment ligamentaires ou osseuses, y sont le plus souvent mal reconnues alors qu'elles sont déterminantes dans toute classification. Le scanner est indispensable pour l'analyse des lésions osseuses surtout. Il doit permettre une reconstruction sagittale. Dans les cas difficiles, nous recommandons l'utilisation de l'IRM qui en visualisant les parties molles et notamment le ligament supra-épineux, peut apporter des informations décisives.

Ib. La classification AO

Elle peut paraître complexe de prime abord, car elle range selon un code alphanumérique, 218 lésions traumatiques différentes. En pratique cependant, pour établir le pronostic évolutif d'une fracture, il s'avère suffisant de l'utiliser de façon simplifiée en se référant à trois types pathomorphologiques :

Tableau I. — Classification des fractures thoraco-lombaires selon l'AO (Eur. Spine J. (1994) 3 : 184-201)

TYPE	GROUPE
A <i>compression</i>	1 Tassement (wedge)
	2 Coronale (split)
	3 Eclatement (burst)
B <i>distraction</i>	1 Lésions ligamentaires post.
	2 Lésions osseuses post. transv.
	3 Lésions en hyperextension
C <i>déplacement multidirectionnel</i>	1 Type A en rotation
	2 Type B en rotation
	3 Cisaillement rotatoire (rotational shear fracture)

TYPE A. Lésions en compression

Elles concernent uniquement le corps vertébral sans signe de distraction, au niveau de l'arc postérieur ou des ligaments postérieurs. Elles se subdivisent en trois groupes :

- le *groupe A1* correspond à un tassement corporel cunéiforme isolé (wedge fracture) ;
- le *groupe A2* est une fracture-séparation coronale (split fracture), avec une variété particulière, la fracture en diabolo ;

- le *groupe A3* correspond à la burst fracture et comporte une rupture du mur postérieur. Elle peut être incomplète (A 31), incomplète avec refend sagittal (A 32) ou complète réalisant une comminution globale du corps (A 33). Il est cependant important de noter que dans ce groupe A3, l'arc postérieur est le plus souvent fracturé verticalement, ce qui entraîne souvent un écart interpédiculaire en raison de la fracture de la partie supérieure du corps vertébral. Il peut s'y associer une fracture des apophyses articulaires.

La plupart des fractures de la colonne thoracolumbaire sont de type A (60 à 65%), avec la répartition suivante selon les trois groupes : A1 : 35% ; A2 : 3% ; A3 : 28%.

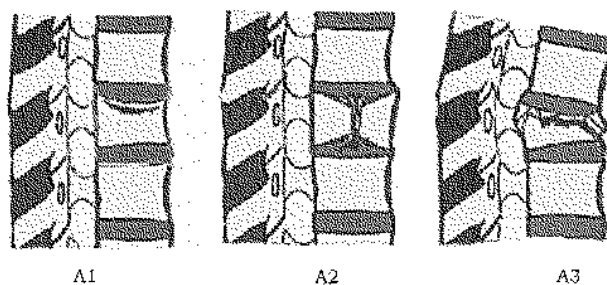


Fig. 1. — Lésions de type A1 en compression.

TYPE B. Lésions en distraction

Elles réalisent une solution de continuité de la colonne dans un plan horizontal par lésions concomitantes des éléments antérieurs (corps vertébral et/ou disque) et des éléments postérieurs (ligaments et/ou fracture transversale de l'arc postérieur). On décrit aussi trois groupes différents dans ce type, selon que les lésions postérieures sont surtout ligamentaires (B1), osseuses (B2) ou que les lésions discales et ligamentaires s'associent à un déplacement postérieur en extension (B3).

Ces lésions sont souvent de diagnostic difficile lorsqu'il n'existe pas de déplacement ; une rupture ligamentaire postérieure complète peut être totalement méconnue et ainsi le diagnostic de lésion de Type A peut être porté à tort. C'est l'étude fine du scanner, des reconstructions sagittales et finalement de l'IRM qui permet d'établir le dia-

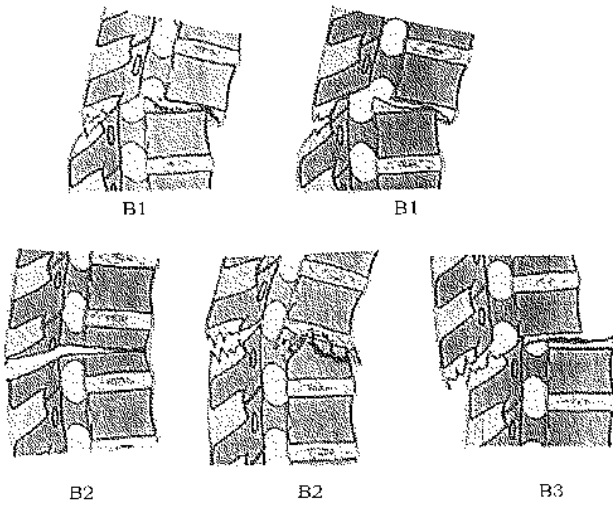


Fig. 2. — Lésions de type B en distraction.

gnostic correct dans ces cas. Ce point apparaît d'autant plus important que les lésions de Type B sont habituellement instables et doivent être opérées.

Les lésions de type B sont rares (15%) avec la répartition suivante selon les groupes : B1 : 10% ; B2 : 5% ; B3 : 0,2%.

TYPE C. Lésions à déplacement multidirectionnel

Elles réalisent, à la suite d'un mécanisme de torsion axiale, une rupture circonférentielle du rachis qui comporte un fort potentiel de déplacement en rotation et/ou translation.

Elles représentent environ 20% de l'ensemble des fractures de la colonne thoraco-lombaire (C1 : 11% ; C2 : 8% ; C3 : 1%).

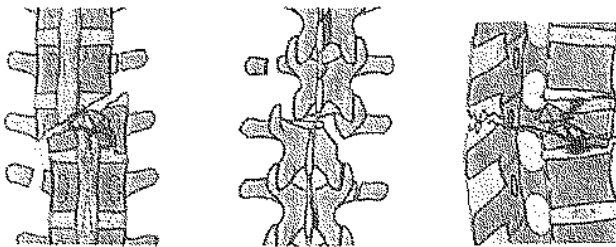
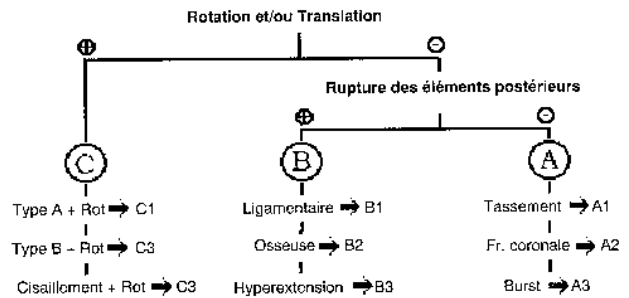


Fig. 3. — Lésions de type C en rotation.

1c. En pratique, l'analyse de l'imagerie se fait à l'envers de la classification, le diagnostic de

lésions de Type A ne survenant qu'après élimination de signes de déplacement rotatoire (type C) ou sinon, de signes de distraction (type B) postérieure ligamentaire pure (B1), postérieure osseuse (B2) ou en hyperextension (B3).

Tableau II. — Algorithme de détermination du type de lésion rachidienne



2. Indications thérapeutiques

2a. Elles reposent d'abord sur cinq paramètres :

- 1 — l'existence ou non de troubles neurologiques ;
- 2 — le type de lésion qui permet d'estimer le potentiel de déplacement secondaire ;
- 3 — Le caractère tolérable ou non des déplacements initiaux (angle de cyphose régionale) ;
- 4 — l'existence ou non de lésions étagées ;
- 5 — l'âge du patient.

Il n'est pas sans importance cependant de rappeler que, comme en traumatologie des membres, toute attitude dogmatique doit être évitée sous peine de tomber dans des aberrations thérapeutiques. La prise de décisions thérapeutiques doit en effet être adaptée au contexte dans lequel trois facteurs essentiels doivent être pris en compte :

- l'état du patient (polytraumatisme, état général, âge, etc...) ;
- les possibilités du plateau technique ;
- l'entraînement de l'équipe soignante.

Les indications que nous proposons supposent que le patient puisse supporter une intervention relativement longue, que le chirurgien soit familiarisé avec les techniques modernes d'instrumentation.

tation vertébrale et l'endoscopie, qu'il soit enfin entouré d'une équipe d'anesthésistes et si possible, assisté d'un électrophysiologiste, habitués à la chirurgie rachidienne.

2 b. *Les lésions médullaires*

Il est maintenant bien établi que le traitement chirurgical, en restituant la liberté du canal vertébral et en stabilisant définitivement les lésions, constitue le traitement de choix des lésions médullaires initiales. L'intervention doit être réalisée en urgence.

Dans plus de 50% des cas, il s'agit de lésions de Type C, 35% de lésions de Type B et seulement 15% de lésions de Type A.

La décompression médullaire nécessite une laminectomie qui par ailleurs prévient au mieux le risque d'hématome épidual post-opératoire. Il ne faut pas essayer d'extraire les fragments de mur postérieur embarrasés dans le canal lorsqu'ils restent attachés au disque. Il est préférable de les emboutir dans le corps vertébral après réduction des déplacements, éventuellement après résection d'un pédicule pour mieux y accéder latéralement. La fixation répond aux mêmes principes qui seront exposés plus loin, mais il ne faut pas hésiter à instrumenter plus largement, jusqu'à deux niveaux adjacents car les paraplégiques en fauteuil exercent des contraintes considérables sur les fixations rachidiennes.

2c. *Selon les paramètres morphométriques*

Les paramètres morphométriques qui ont la plus grande valeur prédictive, sur l'évolution du foyer de fracture, sont pour nous :

- le type de lésion selon la classification AO ;
- l'angle de cyphose régional (angle de Gardner), mesuré sur le cliché initial, entre le plateau inférieur de la vertèbre fracturée et le plateau supérieur de la vertèbre sus-jacente ;
- le degré d'interposition de tissu discal entre les fragments corporeaux.

La prise en compte conjointe de ces trois paramètres permet de proposer les indications thérapeutiques suivantes :

Lésions de type A

- Les **lésions de type A1** relèvent d'un traitement conservateur par corset en position de correction maximale. Nous ne préconisons pas la méthode fonctionnelle de Magnus, souvent douloureuse et mal supportée.
- Les **lésions de type A2** peuvent être traitées orthopédiquement lorsqu'on a affaire à un simple trait coronal. Cependant, dans le cas des fractures en diabolo, le risque de pseudarthrose est dans notre expérience au minimum de 50% ; c'est pourquoi nous préconisons dans ces cas une fixation avec greffe par voie antérieure, de préférence sous thoracoscopie. Tous les cas que nous avons traités ainsi ont consolidé sans séquelles.

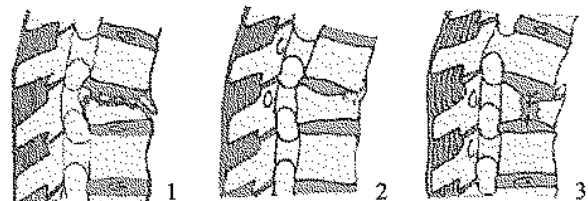


Fig. 4. — Les lésions de type A comportant un défaut antérieur (1) peuvent consolider avec une perte angulaire résiduelle (2). Les fractures en diabolo exposent à de fréquentes pseudarthroses par interposition de tissu discal entre les fragments corporeaux (3).

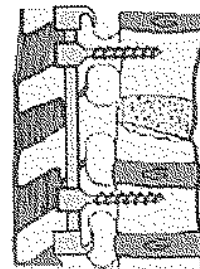


Fig. 5. — Les lésions de type A cyphosant relèvent d'une fixation et greffe antérieure associée ou non à une fixation postérieure.

- Les **lésions de type A3** peuvent être traitées de façon conservatrice par réduction en hyperextension, puis corset 90 jours. Nous préférons réaliser le corset après 3 semaines de réduction en décubitus sur un coussin lordosant. Cependant, lorsque le défaut antérieur ou l'angle de cyphose régional font craindre une cyphose

résiduelle supérieure à 15° , nous préférons traiter ces lésions chirurgicalement.

- Les lésions de type B1

Dans ces cas, la rupture du disque et des ligaments postérieurs réalise une solution de continuité complète des moyens d'union intervertébraux. Il en résulte souvent une subluxation ou même une luxation articulaire postérieure. Ces lésions qui présentent un fort potentiel évolutif doivent être reconnues et opérées. La fixation postérieure par vis pédiculaires et crochets sus-lamaire anti-arrachement à la façon de De Peretti est suffisante, à la condition de respecter les épineuses et de reconstruire ensuite la continuité ligamentaire. Il faut y associer une arthrodèse postérieure et latérale massive, avec de l'os spongieux iliaque et non pas avec l'os provenant des apophyses épineuses.

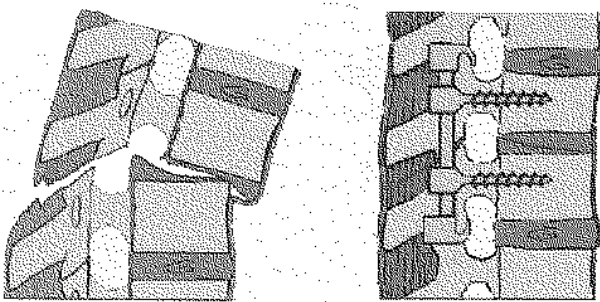


Fig. 6. Les lésions de type B1 et/ou B2 sont traitées par fixation postérieure et greffe.

Dans le cas de lésions nécessitant une laminectomie, le plus souvent lorsqu'il existe des lésions médullaires, le montage doit être plus extensif comprenant au minimum un niveau au-dessous et un niveau au-dessus des lésions. Il convient de prendre garde à ne pas trop lordoser le montage, ce qui peut entraîner un bâillement antérieur du disque dont la réduction progressive avec le temps risque d'entraîner un balayage ou une rupture du matériel.

- Lésions B2, B3 et C

Ces lésions doivent être réduites et stabilisées à la fois par voie postérieure et antérieure, avec comblement des défauts osseux. C'est dans ces cas

qu'un abord simultané en décubitus latéral nous paraît apporter le plus d'avantages. L'abord antérieur est réalisé sous endoscopie lorsque le niveau des lésions le permet.

2d. Selon le nombre de fractures

Les lésions étagées ont un pouvoir évolutif souvent surprenant. C'est notamment le cas des lésions étagées de type A1, apparemment bénignes prises isolément, mais dont l'angulation résiduelle à chaque niveau peut avoir un effet cumulatif. Lorsqu'on estime qu'il peut atteindre 15° , nous préférons les fixer par voie postérieure.

2c. Selon l'âge du patient

Il est maintenant bien établi qu'une lésion, surtout asymétrique de type A, peut entraîner chez l'enfant en période de croissance, une déformation scoliotique évolutive. C'est pourquoi nous pensons, comme l'a déjà signalé Pouliquen, qu'il est préférable dans certains cas de les fixer de façon préventive.

Les fractures des sujets âgés ostéoporotiques représentent un groupe à part, leur traitement par le corset n'est pas toujours efficace et il est le plus souvent mal toléré. Certains cas de tassements cyphosants peuvent justifier une fixation postérieure, souvent complétée par une plastie au ciment acrylique.

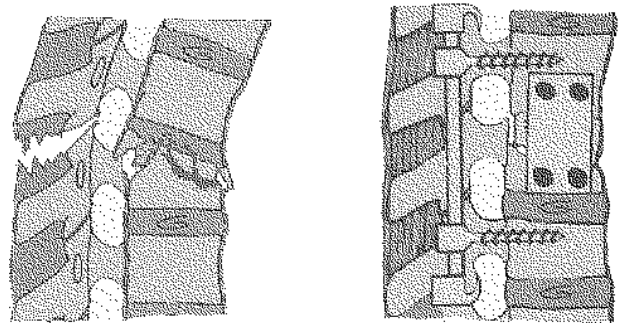


Fig. 7. ... Les lésions de type B3, C et/ou B2 sont traitées par une fixation combinée antérieure et postérieure. Le temps antérieur peut être réalisé sous thoracoscopie.

3. Comment opérer ?

Nous avons décrit plus haut les indications respectives des fixations antérieures et postérieures.

La stabilisation chirurgicale antérieure peut comporter seulement une greffe cortico-spongieuse de comblement d'un défaut antérieur ou bien associer à la greffe une fixation par plaque latérale. Classiquement, cette intervention est effectuée par thoraco-phrénotomie. Depuis le développement de la chirurgie vertébrale antérieure par thoracoscopie, nous préférons l'utiliser toutes les fois où cette technique est applicable en fonction du niveau des lésions. Dix-huit fixations antérieures pour fractures thoraco-lombaires ont été réalisés dans le service ces deux dernières années sans complication notable.

La thoracoscopie est particulièrement indiquée pour réaliser une intervention nécessitant la combinaison d'un abord antérieur et postérieur.

La stabilisation chirurgicale postérieure

Sa technique est maintenant bien codifiée. Elle comprend au minimum une fixation par deux vis pédiculaires, de part et d'autre des lésions, associée à un système anti-arrachement de crochets sus-lamaire. Le dispositif imaginé par De Peretti nous paraît précieux pour assurer une bonne stabilité, tout en préservant les étages adjacents. Cependant, il ne faut pas faire de fixation sur l'obligation de montages courts chez les paraplégiques notamment.

Il convient par ailleurs de respecter le plus possible les structures osseuses et ligamentaires postérieures et, bien qu'elle impose un temps opératoire supplémentaire, nous recommandons une greffe osseuse d'origine iliaque car la greffe à l'aide des épineuses est souvent insuffisante.

Il est fort probable que, dans l'avenir, nous verrons se multiplier les interventions combinées où le temps antérieur sera exécuté par thoracoscopie en raison de meilleures suites opératoires que la thoraco-phrénotomie. De plus, nous évoluons probablement aussi vers une chirurgie plus fonctionnelle, comme au niveau des membres ; c'est ainsi que chaque fois que la reconstruction du foyer de fracture est possible, nous tenons dès maintenant à ne réaliser qu'une fixation postérieure temporaire sans aucune arthrodèse, le matériel de fixation étant enlevé au sixième mois post-opératoire. Les lésions de type B21 et A3 en

particulier se prêtent particulièrement bien à ce traitement.

En conclusion, nous voudrions insister sur la nécessité d'un diagnostic lésionnel précis car seule, l'analyse soigneuse des données patho-morphologiques permet d'établir une stratégie cohérente pour le traitement des fractures de la colonne thoraco-lombaire. Les radiographies standard sont souvent insuffisantes et trompeuses, le scanner et l'IRM sont devenus des outils indispensables pour la décision thérapeutique.

Près de 50% des fractures thoraco-lombaires peuvent bénéficier d'un traitement chirurgical. Cette chirurgie est difficile, surtout en urgence ; elle nécessite des équipes entraînées disposant d'un matériel et d'un environnement bien adapté. Le risque opératoire est important, les erreurs techniques au niveau de la colonne peuvent entraîner des séquelles neurologiques graves, sans commune mesure avec une déformation résiduelle ou une pseudarthrose comme au niveau des membres.

SAMENVATTING

J. SENEGAS. Fractuur van de thoracolumbale wervelkolom : pathomorfologie en therapeutische indicaties.

De indicatie voor operatieve of conservatieve behandeling van fracturen van de thoracolumbale wervelkolom wordt nagekeken, dit gebaseerd op de morfologie van de letsels.

Deze wordt geëvalueerd aan de hand van nauwgezette analyse van radiografieën, CT-scans en in sommige gevallen NMR-onderzoek.

De auteur stelt de AO-classificatie voor : deze beschouwt verschillende subtypes van fracturen : compressie, dystractie en fracturen met multidirectionele verplaatsing. De indicatie voor behandeling is gebaseerd op de morfologische analyse van de letsels terwijl andere factoren, zoals algemene toestand van de patiënt en de lokaal beschikbare chirurgische omgeving ook in beschouwing moeten genomen worden. Ongeveer de helft van de thoracolumbale fracturen kunnen voordeel halen uit een chirurgische behandeling met anterieure of posterieure stabilisatie.

De anterieure stabilisatie kan in geselecteerde gevallen gebeuren via thoracoscopie.