

LE POIGNET RHUMATOÏDE DES POLYARTHrites DEBUTANT A L'AGE ADULTE

J-Y ALNOT *

SUMMARY : *The rheumatoid wrist in adult onset R.A.*

The author reviews the consequences of rheumatoid synovitis of tendons and joints at the wrist, consequences which are different on the volar and dorsal aspects of the wrist. He refers to a modified Larsen classification to describe the consequences of instability in the radiocarpal (RC), midcarpal (MC) and radioulnar (RU) joints, both in the coronal and sagittal planes.

A. On the volar aspect, tenosynovitis of the flexor tendons is frequent but may be difficult to diagnose. Synovitis in the carpal tunnel, although frequent, rarely results in compression of the median nerve; persistence of synovitis despite medical treatment is an indication to synovectomy. The latter may have to be extended into the palm and over the proximal phalanges, using the appropriate approach in the individual cases. Flexor tendon ruptures may occur, mostly of the flexor pollicis longus (FPL) and the flexor tendons to the index finger. Rupture of the FPL may be treated by a tendon graft or by arthrodesis of the IP joint. Rupture of the deep flexor tendon to the index may be treated by anastomosis to that of the medius; rupture of the superficial flexor tendon to the index may be treated similarly; rupture of both flexor tendons requires a tendon graft.

B. On the dorsal aspect, the indications vary according to the stage of the disease. In Larsen's stage IV or V (destruction of one or more of the radiocarpal and intracarpal joints with navicular dislocation), arthrodesis or arthroplasty is indicated; the latter is ruled out however if extensor tendons are ruptured or the bone stock is insufficient. An original or modified Mannerfelt technique is used for arthrodesis, with the wrist in neutral or slightly extended position. Several wrist prostheses are available. Swanson's silastic implant has been discontinued; the Meuli, CFV, Biax, Trispherical, ATW, and

GUEPAR prostheses have all been used with varying degrees of success. The choice between arthrodesis and arthroplasty is based on the severity of articular and tendon pathology, on uni-or bilateral involvement and on the condition of other joints, particularly in the upper limb. In less advanced stages, the author advocates using a combined operation with synovectomy of the extensor tendons and of the RC, MC and RU joints, reaxation by tendon transfers and Sauvé-Kapandji's technique; he stresses important technical points. The specific indications for radiolunate arthrodesis are discussed.

Key-words : wrist ; rheumatoid arthritis ; surgical treatment

Mots-clés : poignet ; arthrite rhumatoïde ; traitement chirurgical.

La polyarthrite rhumatoïde est une maladie générale à localisations articulaires multiples, qui survient dans la majorité des cas chez la femme de 40 à 50 ans. Son évolution se fait vers des destructions douloureuses et des articulations instables et plus ou moins disloquées.

Plusieurs tableaux cliniques peuvent être schématisés :

Correspondance et tirés à part : J. Y. Alnot, Service de chirurgie Orthopédique et Traumatologique, Département de Chirurgie de la Main et du Membre Supérieur, Chirurgie Nerveuse et Périphérique, Centre Urgences Mains, Hôpital Bichat, 46 rue Henri Huchard, 75877 Paris cedex 18, France

* Cette mise au point reprend le texte d'une Conférence d'Enseignement faite au 7ème Congrès de l'Association des Orthopédistes de Langue Française (AOLF) à Beyrouth (Mai 2000)

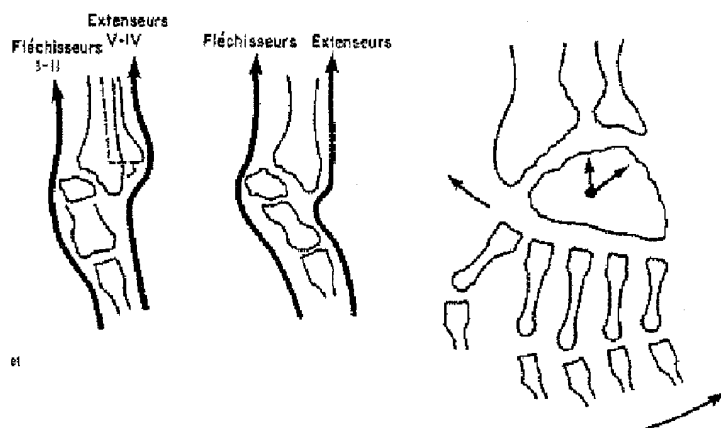


Fig. 1. — a : Physiopathologie des déformations dans le plan sagittal. b : Déformation typique dans le plan frontal du poignet et retentissement sur les segments digitaux.

Tableau I — Classification de Larsen modifiée Bichat en fonction des critères d'instabilité.

Stade 0	Pas de modification radiologique visible
Stade I	Gonflement articulaire des parties molles Démérialisation Pincement débutant de l'interligne
Stade II	Pincement minimum des interlignes Érosions marginales → carpite avec instabilité intra-carpienne Tendance à l'inclinaison radiale Radio-cubitale inférieure subluxée ou luxée
Stade III	Pincements articulaires nets sans disparition des interlignes → Carpite radio-carpienne et médio-carpienne avec géodes Instabilité dans le plan frontal (glissement cubital et inclinaison radiale) mais pas ou peu d'instabilité sagittale Luxation radio-cubitale inférieure.
Stade IV	Disparition d'un ou plusieurs interlignes radio-carpies ou médio-carpies Luxation radio-cubitale inférieure IVa – forme instable <ul style="list-style-type: none"> • ++ dans le plan frontal • degrés d'importance croissante dans le plan sagittal IVb – forme «stable» avec soit fusion spontanée radio-semi-lunaire soit impaction du scaphoïde dans le radius.
Stade V	Disparition de tous les interlignes avec destruction articulaire Luxation radio-cubitale inférieure Va – forme instable avec dislocation Vb – forme «stable» avec fusion spontanée radio-carpienne

— polyarthrite avec essentiellement des problèmes au niveau des membres inférieurs

— polyarthrite «chantier» avec des lésions graves, polyarticulaires des membres inférieurs et des membres supérieurs

— acropolyarthrite avec des locations distales

au poignet, à la main et à l'avant-pied dont la fréquence apparaît importante.

Les localisations au poignet doivent être étudiées dans le cadre global, membres supérieurs, membres inférieurs et rachis et également loco-régional en précisant que toute atteinte du poignet retentit sur les segments digitaux et inversement.

PHYSIOPATHOLOGIE

La physiopathologie des différentes lésions peut être abordée en étudiant les conséquences de la synovite tendineuse et articulaire. Il faut distinguer :

— le poignet palmaire qui est l'expression anatomopathologique et clinique de la synovite des tendons fléchisseurs, que celle-ci siège au niveau du canal carpien ou au niveau digital.

— le poignet dorsal qui est l'expression anatomopathologique et clinique de la synovite radio-carpienne, médio-carpienne, radio-cubitale inférieure et des tendons extenseurs.

Dans la majorité des cas l'instabilité aboutit à une désaxation dans le plan frontal et sagittal associant au niveau du carpe une translation cubitale, une inclinaison radiale et une subluxation antérieure avec instabilité intra-carpienne ; au niveau de la radio-cubitale inférieure, elle aboutit à une luxation dorsale de la tête cubitale (fig. 1).

Ces différentes lésions doivent être classées soit selon Larsen et coll. (11) avec les modifications que nous avons apportées en 1985 (tableau I) prenant en compte l'instabilité intra-carpienne, soit selon Simmen et Huber (15) avec une classification qui prend en compte le mode évolutif avec trois types, ankylosant, arthrosique et déstabilisateur.

CLINIQUE ET INDICATIONS THERAPEUTIQUES

Dans la polyarthrite rhumatoïde, les indications vont dépendre du stade auquel on voit le malade, en se souvenant qu'il n'y a aucun parallélisme anatomoclinique.

Le traitement médical général est fondamental et les interventions chirurgicales seront faites en dehors des poussées.

I - Le poignet palmaire

La fréquence de l'atteinte synoviale au niveau des fléchisseurs est diversement appréciée, entre 38 et 60%, et cette grande variation est probablement liée au fait que son diagnostic est souvent difficile,

en raison de sa localisation profonde au niveau des gaines ostéo-fibreuses (canal carpien, gaine digitale sous une peau épaisse).

La limitation plus ou moins douloureuse de la flexion globale s'accompagne souvent d'une sensation de crépitation ou de crissement et parfois de ressaut et de blocage.

Dans cette étude clinique, il faut bien entendu apprécier le rôle des lésions ostéo-articulaires, métacarpo-phalangiennes et interphalangiennes.

Au niveau du canal carpien, l'augmentation du contenu s'accompagne souvent d'une distension des berges du canal expliquant que les signes de compression du nerf médian ne soient retrouvés que chez 10 à 15% des malades présentant une synovite des fléchisseurs.

Les infiltrations de corticoïdes sont très efficaces au début mais la persistance d'une synovite inflammatoire malgré un traitement médical général et local bien conduit est une indication de synovectomie.

Au niveau digital, l'atteinte doit être recherchée au niveau de la paume et au niveau de la première phalange.

Il est rare que l'atteinte digitale soit isolée avec une synovite s'arrêtant au cul de sac supérieur de la gaine, à la hauteur du pli palmaire distal ; le plus souvent, elle est associée à la synovite dans le canal carpien.

L'intervention chirurgicale, lorsqu'elle est indiquée, se fait par des voies d'abord qui doivent être discutées en fonction des cas :

— voie d'abord antébrachio-palmaire pour le canal carpien.

— voie transversale dans le pli palmaire distal avec des voies séparées sur la première phalange au niveau des doigts intéressés.

La synovectomie sera réalisée en fonction des lésions dans le canal carpien et au niveau digital en conservant bien sûr les poulies A1, A2, A3 et A4.

Enfin, des ruptures de tendons fléchisseurs peuvent se voir, elles posent des problèmes très difficiles. Ces ruptures siègent essentiellement au niveau du long fléchisseur du pouce et des fléchisseurs de l'index : elles surviennent au niveau du canal carpien, sur la saillie de la désaxation intra-carpienne mais il est possible que des ruptures de tendons flé-

chisseurs surviennent en rapport avec la synovite digitale.

En ce qui concerne la rupture du fléchisseur du pouce, elle peut être traitée par greffe tendineuse ou arthrodèse de l'interphalangienne.

La rupture isolée du fléchisseur profond de l'index peut être traitée par anastomose au fléchisseur profond du doigt voisin.

La rupture isolée du fléchisseur superficiel, si elle survient au niveau de la paume, peut être traitée lors de la synovectomie par anastomose au tendon fléchisseur voisin de manière à éviter une déformation en col de cygne.

Le problème le plus difficile est représenté par la rupture des deux tendons fléchisseurs qui devront alors faire l'objet d'une greffe tendineuse.

II - Le poignet dorsal

Les indications thérapeutiques seront fonction du stade auquel est vu le malade.

A — Aux stades IV et V de Larsen.

Il va se poser le problème soit d'une arthrodèse soit d'une arthroplastie avec des indications de bon sens. Il est bien évident par exemple que si les extenseurs du poignet sont rompus ou si le capital osseux est insuffisant, l'arthroplastie est contre-indiquée.

En ce qui concerne les arthrodèses, les techniques sont bien connues et l'apport de greffon osseux est inutile dans la majorité des cas. L'enclouage centro-médullaire est la technique la plus utilisée avec un clou de Rush associé à une ou des agrafes ou des broches selon Mannerfelt (12). Le clou de Rush sera préalablement incurvé pour le positionnement en extension puis il sera introduit par la partie externe de la base du troisième métacarpien, traversera le carpe et pénétrera dans le canal médullaire du radius.

La stabilité sera complétée par des agrafes ou des broches, ce qui a l'avantage de fixer tous les interlignes et d'obtenir une fusion complète permettant d'éviter des douleurs persistantes lorsque certains interlignes ne fusionnent pas, comme l'ont rapporté certains auteurs.

Millender et Nalebuff (14) proposent d'utiliser un clou de Steinman introduit dans le deuxième espace puis dans le carpe et le radius.

Une modification également proposée est l'introduction par la partie postérieure de la tête du troisième métacarpien puis passage dans la diaphyse du troisième métacarpien, le carpe et le radius. Cet artifice peut être utile en cas de reprise pour échec d'arthrodèse ou de prothèse, lorsque la prise dans le carpe n'est pas satisfaisante. L'extrémité du clou est enfouie dans le troisième métacarpien et ne gêne pas la mobilité articulaire, mais ceci ne permet plus la mise en place d'une prothèse métacarpo-phalangienne.

Quelle que soit la technique, la position à donner à l'arthrodèse a suscité de nombreuses polémiques. Il semble bien actuellement que la plupart des auteurs soit d'accord pour positionner en légère extension ou à 0°, ce qui permet une bien meilleure fonction et une bien meilleure préhension lors des mouvements de pronosupination.

Les résultats des arthrodèses sont bien connus avec, globalement, une amélioration notable de la fonction de la main avec conservation de la pronosupination mais bien entendu la suppression de toute mobilité en flexion extension.

Ce dernier point nous amène à l'arthroplastie qui vise à conserver cette mobilité en flexion-extension.

Deux grandes familles d'arthroplasties sont à différencier : les implants en silastic et les prothèses totales. Là encore, les indications doivent être posées avec bon sens.

Les implants en silastic sont bien connus : ce sont les implants de Swanson avec ou sans «grommets». Les travaux cliniques se font rares depuis 1987 car la plupart des auteurs ont abandonné cette technique du fait des complications, rupture de l'implant et réactions aux débris de silastic.

Parallèlement, les prothèses totales (4) se sont développées avec en premier la prothèse de Meuli (13) puis d'autres modèles qui sont apparus telle la prothèse CFV, la prothèse Biax (6-7), la prothèse Trispherical, la prothèse ATW et la prothèse GUEPAR.

La prothèse GUEPAR (9) est une prothèse condylienne à glissement, avec une partie radiale en

polyéthylène scellée et une partie carpienne métallique vissée dans les deuxième et troisième métacarpiens. Elle a été mise au point en 1983 et a fait l'objet d'une étude multicentrique en 1996 : sur 72 cas revus, 70% des malades se déclaraient satisfaits avec cependant 7 reprises par arthrodèse. Le résultat est bon sur la douleur et la stabilité, mais la mobilité reste toujours limitée, ne dépassant que rarement un arc global de 50°.

Il en est de même des autres arthroplasties, qu'il s'agisse de la prothèse de Meuli ou de la prothèse Biax.

Les indications respectives des arthrodèses et des arthroplasties sont difficiles à cerner (10). Il y a des contre-indications absolues à l'arthroplastie à savoir un état cutané précaire, la rupture des extenseurs du poignet, un poignet enraidé en flexion et un capital osseux insuffisant. Ces contre-indications à l'arthroplastie sont des indications à l'arthrodèse, qui constitue une technique sûre.

Les arthrodèses et les arthroplasties doivent pouvoir coexister et leurs indications vont donc dépendre des lésions ostéo-articulaires et tendineuses ainsi que de l'uni ou de la bilatéralité et enfin de l'atteinte globale, notamment au niveau du membre supérieur.

B — Dans les stades II, III et certains stades IVa, la synovectomie-réaxation-stabilisation a des indications électives à partir du moment où le poignet reste douloureux malgré un traitement médical local et général bien conduit. La classification de Simmen est intéressante mais ne peut regrouper tous les cas notamment les stades de début.

La modification que nous proposons dans le cadre des stades de Larsen inclut la notion d'instabilité.

Le stade II ne correspond à aucun type de la classification de Simmen ; le stade III est certes instable, il l'est essentiellement dans le plan transversal ; en ce qui concerne le stade IV, il faut distinguer les cas instables à la fois dans le plan transversal et sagittal avec subluxation antérieure et les cas de stabilisation spontanée.

La synovectomie-réaxation-stabilisation s'adresse essentiellement aux stades II, III et IVa (2-3).

Elle comporte :

- une synovectomie des tendons extenseurs et leur réparation s'ils sont rompus.
- une synovectomie radio-cubitale inférieure, radio-carpienne et médio-carpienne
- une réaxation-stabilisation dont les modalités sont différentes selon les auteurs.

Sur le plan de la technique chirurgicale, la voie d'abord est dorsale, oblique, rectiligne, démarrant du bord ulnaire au-dessus de la tête cubitale vers la base du deuxième métacarpien. Il faut prêter une attention tout à fait particulière à la fragilité de la peau, notamment chez les malades cortisonés et ne réaliser aucun décollement sous-cutané.

La synovectomie des tendons extenseurs des doigts, du pouce et des radiaux (ECRL - ECRB) est réalisée si les tendons extenseurs — en règle ceux du V ou du IV — sont rompus. Ils seront réparés en fin d'intervention par suture latéro-latérale aux tendons voisins si un seul tendon est rompu, ou par greffe tendineuse si 2 ou 3 tendons sont rompus.

Une résection haute du nerf interosseux postérieur est systématique.

L'incision capsulaire oblique permet ensuite de réaliser une synovectomie radio-cubitale inférieure, radio-carpienne et médio-carpienne.

La réaxation-stabilisation réalisée ensuite est essentielle car la synovectomie ne doit plus, actuellement, être réalisée de façon isolée si l'on souhaite obtenir une stabilisation à long terme. Elle peut être réalisée selon plusieurs modalités :

a — La technique que nous préconisons à l'hôpital Bichat associe :

- un transfert tendineux du premier radial (ECRL) sur le deuxième radial (ECRB) ce qui a pour effet de médialiser les forces lors de l'extension active du poignet et de diminuer les forces d'inclinaison radiale.

- la stabilisation du carrefour radio-cubital inférieur par arthrodèse selon le procédé de Sauvè-Kapandji.

L'ostéotomie cubitale est réalisée en premier, à la scie, près de la tête ; elle emporte une tranche de résection minime, inférieure à 0,5 cm, afin de

limiter les problèmes d'instabilité du moignon proximal.

La tête cubitale est alors ramenée en pronation et fixée au radius par une vis après avivement.

La stabilisation du moignon cubital est assurée par la suture solide des plans fibreux adjacents et complétée par le resanglage de l'extenseur ulnaire du carpe (cubital postérieur).

Ce tendon est réaxé avec une plastie du ligament annulaire dorsal dont la partie proximale est passée en avant des tendons extenseurs, formant une sangle qui permet de maintenir en place l'extenseur ulnaire du carpe, tandis que sa partie distale est laissée en arrière des tendons extenseurs pour servir de poulie de réflexion.

Dans les suites post-opératoires, l'immobilisation du poignet est assurée par une attelle antébrachio-palmaire si la stabilisation du moignon cubital est satisfaisante et dans le cas contraire par une attelle brachio-antébrachio-palmaire pour deux à trois semaines suivies de rééducation.

b — Les arthrodèses partielles du carpe

Associée à une résection de la tête cubitale, l'arthrodèse radio-lunaire a été préconisée par Chamey et Della Santa en 1980, avec fixation du semi-lunaire dans sa position anatomique, c'est à dire à cheval sur le bord interne du radius (5, 8).

La fixation et la stabilisation de l'arthrodèse radio-lunaire sont souvent difficile et précaire. Différentes techniques ont été proposées : vis, broche, plaque, greffon osseux ; il est bien évident que la fixation radio-semi-lunaire limite plus la mobilité que lorsque l'on conserve la radio-carpienne.

L'analyse des résultats à long terme (1) a montré que la synovectomie-réaxation-stabilisation du poignet dorsal permet d'obtenir une indolence dans 75% des cas mais que les mobilités du poignet sont peu améliorées en ce qui concerne le secteur global de flexion-extension alors que l'on retrouve un secteur normal de pronation-supination.

Une des questions est de savoir si cette synovectomie-réaxation-stabilisation comporte une action prévenant l'évolution, ce que contestent certains auteurs. Pour notre part, nous pensons qu'une chirurgie précoce permet d'éviter l'évolution autre-

ment inéluctable vers l'aggravation et que les stades II peuvent rester au stade II à long terme.

Des indications précises doivent donc être envisagées : les stades IVa de notre modification des stades de Larsen correspondant aux stades III de Simmen sont justiciables d'une stabilisation par arthrodèse radio-semi-lunaire.

Dans les autres cas de stades II et III, nous pensons qu'une synovectomie-réaxation-stabilisation incluant l'opération de Sauvé Kapandji donne une meilleure possibilité de conserver la mobilité préopératoire tout en offrant la possibilité d'assurer la stabilité à long terme.

CONCLUSION

La chirurgie du poignet rhumatoïde ne peut être considérée qu'à la lumière des connaissances physiopathologiques et anatomopathologiques. Le traitement médical général doit être parfaitement adapté et la nécessité d'une collaboration étroite entre rhumatologue, chirurgien orthopédiste et rééducateur n'est plus à souligner.

Les lésions peuvent bénéficier d'un traitement chirurgical aux différents stades évolutifs. La synovectomie-réaxation-stabilisation, qui représente 70% des interventions constitue une excellente indication aux stades II et III de la classification de Larsen modifiée.

Les problèmes doivent être abordés dans un contexte global intégrant membre supérieur, membre inférieur et rachis, puis dans le contexte loco-régional en insistant sur le fait que le poignet, clé de la fonction de la main, doit être stabilisé et réaxé avant toute action sur les segments digitaux.

BIBLIOGRAPHIE

1. Allieu Y. et collaborateurs. La main et le poignet rhumatoïde, Monographie de la Société Française de Chirurgie de la Main (GEM), Expansion Scientifique Française, Paris, 1996, 23, 1-234.
2. Alnot J.Y., Fauroux L. La synovectomie réaxation stabilisation du poignet rhumatoïde. A propos d'une série de 104 cas avec un recul moyen de 5 ans. Rev. Rhum. Mal. Ostéoartic., 1992, 59, 196-206.
3. Alnot J.Y., Fauroux L. La synovectomie réaxation stabilisation du poignet rhumatoïde. In : Traité de chirurgie de la

- main . R. Tubiana, éd. Tome V, Masson, Paris, 1995, 442-452.
4. Alnot J.Y., Le Breton L. Les arthroplasties totales du poignet? La main et le poignet rhumatoïde, Monographie de la Société Française de Chirurgie de la Main (GEM), Expansion Scientifique Française, Paris 1996, 23, 48-57.
 5. Chamay A., Della Santa D. Radiolunate arthrodesis in rheumatoid wrist (21 cases). *Ann. Hand Surg.*, 1991, 10, 197-206.
 6. Cobb T.K., Beckenbaugh R.D. Biaxial total wrist arthroplasty. *J. Hand Surg.*, 1996, 21-A, 1011-1021.
 7. Courtman N.H., Sochart D.H., Trail I.A., Stanley J.K. Biaxial wrist replacement. Initial results in the rheumatoid patient. *J. Hand Surg.*, 1999, 24-B : 1, 32-34.
 8. Della Santa D., Chamay A. Radiological evolution of the rheumatoid arthritis : a review of 35 cases. ERASS Congress, Florence, 1991.
 9. Fourastier J., Le Breton L., Alnot J.Y., Langlais F., Condamine J.L. La prothèse totale radio-carpienne Guepar dans la chirurgie du poignet rhumatoïde, *Rev. Chir. Orthop.*, 1996, 82, 108-115.
 10. Hämäläinen M. L'arthrodèse totale du poignet dans la polyarthrite rhumatoïde, La main et le poignet rhumatoïde, Monographie de la Société Française de Chirurgie de la Main (GEM), Expansion Scientifique Française, Paris, 1996, 23, 57-63.
 11. Larsen A., Dale K., Eek J. Radiographic evaluation of rheumatoid arthritis and related conditions by standard reference films. *Acta Radiol. Diagnostics*, 1975, 16, 393.
 12. Mannerfelt L.. Total arthrodesis of the wrist. In : *The wrist in rheumatoid arthritis*, Simmen, B.R., F-W Hagen F.W. (éd.), 1992, 116-122.
 13. Meuli H.C. Total wrist Arthroplasty : A 25 year experience, in : *Recent advances in upper extremity arthroplasty*, World Scientific Publishing Co., Singapore, 1997, 223-229.
 14. Millender L.H., Nalebuff E.A. : Arthrodesis of the rheumatoid wrist : an evolution of sixty patients and a description of a different surgical technique. *J. Bone. Joint. Surg.*, 1973, 55-A, 1026-1034.
 15. Simmen B.R., Huber H. : The rheumatoid wrist : a new classification related to the type of the natural course and its consequences for surgical therapy. In : *The wrist in rheumatoid arthritis*. Simmen B.R., Hagen F.W (éd.) Karger, Bâle, 1992, 13-35

SAMENVATTING

J.-Y. ALNOT. De pols bij reumatoïde arthritis ontstaan op volwassen leeftijd.

De auteur analyseert het effect van de ziekte op de pezen en de gewrichten rond en in het polsgewricht, effect dat verschillend is naargelang men de palmaire of de dorsale zijde beschouwt. Hij gebruikt een gewijzigde clasificatie van Larsen om de gevolgen te beschrijven van radiocarpale, middencarpale en radio-ulnaire gewrichtsinstabiliteit, zowel in een frontaal als in een sagittaal vlak.

A. Palmair is er vaak tenosynovitis van de flexorpezen, maar de diagnose hiervan kan moeilijk zijn. Vooral in de carpale tunnel is deze synovitis frequent, maar ze veroorzaakt er zelden een compressie van n. medianus ; als een synovitis weerstandig is aan een goede medicamenteuze behandeling vormt ze een indicatie voor synoviëctomie. Deze laatste moet soms uitgebreid worden tot de handpalm en tot de proximale phalangen, mits een toegangsweg te gebruiken die is aangepast aan ieder apart geval. De flexorpezen kunnen scheuren : dit geldt vooral voor flexor pollicis longus en voor de flexorpezen van de wijsvinger. Een ruptuur van de pees van m. flexor pollicis longus kan behandeld worden met een peesgreffe of met een arthrodesis van het interphalangeaal gewricht. Een ruptuur van de diepe flexorpees van de wijsvinger kan behandeld worden middels anastomose met de gelijkaardige pees van de middenvinger, wat ook geldt voor de geïsoleerde ruptuur van de oppervlakkige flexorpees van de wijsvinger ; ruptuur van diepe én oppervlakkige flexorpees vereist een peesgreffe.

B. Dorsaal lopen de indicaties uiteen alnaargelang het stadium van de ziekte. In de stadia IV en V van Larsen (geïsoleerde vernietiging of gecombineerde vernietiging van het radiocarpale en/of intracarpale gewricht met radio-ulnaire luxatie) is een arthrodesis of een artroplastiek aangewezen ; deze laatste is nochtans tegenaangegeven bij ruptuur van de strekpezen of bij onvoldoende botreserve. Voor de arthrodesis wordt de originele techniek van Mannerfelt of een gewijzigde vorm ervan gebruikt ; de pols komt in neutrale stand of in lichte extensie. Er bestaan meerdere prothesen : die van Swanson, in silastic, is nu verlaten ; de prothesen van Meuli, CFV, Biax, Trispherical, ATW en Guepar zijn uitgetoetst met uiteenlopende resultaten. De keuze tussen arthrodesis en artroplastiek hangt af van de ernst van de gewrichts- en peesletsels, van het unilaterale of bilaterale karakter van de letsels, en van de toestand van de andere gewrichten, vooral in het bovenste lidmaat. In een meer vroegtijdig stadium stelt de auteur een gecombineerde operatie voor, die bestaat uit een synoviëctomie van de strekpezen en van radiocarpale, mediocarpale en radio-ulnaire gewricht, naast een ascorrectie middels peestransplantaties, en een operatie van Sauvé-Kapandji ; hij trekt de aandacht op meerdere belangrijke technische aspecten. Tenslotte bespreekt hij de specifieke indicaties voor arthrodesis tussen radius en os lunatum.

Acta Orthopædica Belgica, Vol. 66 - 4 - 2000

RÉSUMÉ

J.-Y. ALNOT. Le poignet rhumatoïde des polyarthrites débutant à l'âge adulte.

Les auteurs analysent les conséquences de la synovite rhumatoïde des tendons et des articulations sur le poignet, conséquences qui sont différentes sur le versant palmaire et sur le versant dorsal. Ils se réfèrent à une classification de Larsen modifiée pour décrire les conséquences de l'instabilité au niveau des articulations radio-carpienne, médio-carpienne et radio-cubitale à la fois dans le plan frontal et dans le plan sagittal.

A) Sur le versant palmaire, la ténosynovite des tendons fléchisseurs est fréquente mais peut être d'un diagnostic difficile. La synovite est fréquente au niveau du tunnel carpien mais elle y provoque rarement une compression du nerf médian ; la persistance d'une synovite malgré un traitement médical bien conduit est une indication à la synovectomie. Celle-ci peut devoir être étendue au niveau de la paume et des phalanges proximales, en utilisant une voie d'abord adaptée à chaque cas individuel. Des ruptures de tendons fléchisseurs peuvent survenir ; elles touchent surtout le long fléchisseur du pouce et les tendons fléchisseurs de l'index. La rupture du long fléchisseur du pouce peut être traitée par une greffe tendineuse ou par une arthrodèse de l'interphalangienne. La rupture du fléchisseur commun de l'index peut être traitée par anastomose au tendon similaire du médus, de

même pour la rupture isolée du fléchisseur superficiel de l'index ; la rupture des deux tendons fléchisseurs requiert une greffe tendineuse.

B) Sur le versant dorsal, les indications varient en fonction du stade de la maladie. Aux stades IV et V de Larsen (destruction isolée ou associée des articulations radio-carpienne et intra-carpiales avec luxation radio-cubitale), une arthrodèse ou une arthroplastie est indiquée ; l'arthroplastie est cependant contre-indiquée s'il y a une rupture des tendons extenseurs ou si le capital osseux est insuffisant. La technique originale de Mannerfelt ou une technique modifiée est utilisée pour l'arthrodèse, fixant le poignet en position neutre ou en légère extension. Il existe plusieurs prothèses articulaires : celle de Swanson en silastic a été abandonnée ; les prothèses de Meuli, CFV, Bi-axe, tri-sphérique, ATW et Guépar ont chacune été utilisées avec des succès inégaux. Le choix entre arthrodèse et arthroplastie est basé sur la gravité de l'atteinte articulaire et tendineuse, sur le caractère uni ou bilatéral des lésions et sur l'état des autres articulations, en particulier du membre supérieur. A des stades moins avancés, l'auteur préconise une opération qui associe une synovectomie des tendons extenseurs et des articulations radio-carpienne, médio-carpienne et radio-cubitale, une réaxation par des transferts tendineux et une opération de Sauvé-Kapandji ; il insiste sur plusieurs points techniques importants. Les indications spécifiques d'arthrodèse entre le radius et le semi-lunaire sont enfin discutées.