

## LUXATION TRAUMATIQUE DU TENDON DU TIBIALIS POSTERIOR

A. KAKANOU<sup>1</sup>, R. LILOKU<sup>1</sup>, A. NCHIMI<sup>2</sup>, E. BAUDUIN<sup>2</sup>, J.-C. BIENFAIT<sup>1</sup>, Y. LECOMTE<sup>1</sup>

**SUMMARY :** *Traumatic dislocation of the tibialis posterior tendon.*

**Anterior dislocation of the tibialis posterior tendon is a traumatic lesion, which is rarely suspected following ankle trauma. It seems to be promoted by hypoplasia of the retromalleolar sulcus. Surgical treatment is easy and reportedly gives excellent results, but the diagnosis is difficult and absence of diagnosis may result in functional instability of the foot requiring more invasive surgical treatment.**

**Keywords :** Tibialis posterior tendon ; traumatic dislocation.

**Mots-clés :** tendon tibialis posterior ; luxation traumatique.

## INTRODUCTION

La luxation du tendon du tibialis posterior (TP) est une pathologie post-traumatique méconnue du compartiment interne de la cheville, survenant le plus souvent chez des patients jeunes et sportifs. Une confusion avec une entorse banale du complexe ligamentaire interne explique le retard habituel du diagnostic. Ce fait clinique a pour but de présenter les mécanismes du traumatisme, les signes cliniques et d'imagerie spécifiques permettant d'évoquer ce diagnostic dont l'évolution conduit à une instabilité fonctionnelle du tarse en l'absence de traitement chirurgical.

## CAS CLINIQUE

Un homme de 45 ans se présente aux urgences avec une tuméfaction de la malléole interne droite

apparue 24 heures auparavant suite à un mouvement d'accroupissement, accompagné d'une sensation de craquement au-dessus de la malléole interne.

A l'examen clinique, le patient présente un gonflement douloureux de la région de la malléole interne associée à une douleur exquise en avant de celle-ci.

La radiologie standard est normale, et le patient est plâtré avec le diagnostic d'entorse de la cheville.

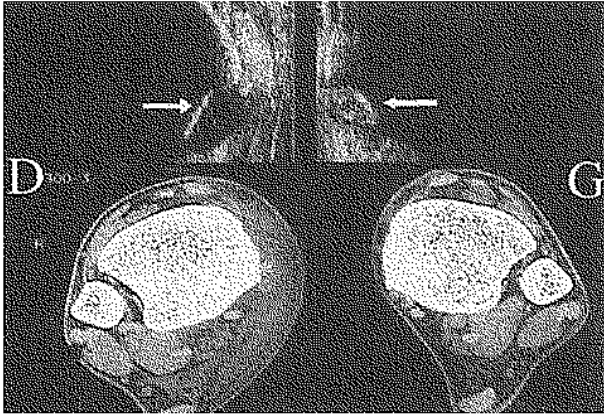
Après une semaine d'immobilisation, devant la persistance du gonflement sus-malléolaire et sous-malléolaire interne, une échographie et un CT-scan centrés sur les régions malléolaires sont réalisés et font poser le diagnostic de luxation antérieure du TP (fig. 1).

Le patient est opéré au 10<sup>ème</sup> jour post-traumatique : le tendon du TP était luxé sous l'aponévrose en avant de la malléole interne, il était aisément réduit en flexion plantaire et pronation du pied. La luxation était reproduite en portant le pied en flexion dorsale et supination. La gouttière osseuse rétromalléolaire interne étant peu marquée, le traitement a consisté en une réintégration du tendon après creusement de cette gouttière rétro-malléolaire à la pince gouge et réinsertion transosseuse du

<sup>1</sup> Service de Chirurgie Orthopédique et de Traumatologie.

<sup>2</sup> Service de Radiologie, Clinique de l'Espérance. B-4420 Montegnée, Belgique.

Correspondance et tirés à part : A. Kakanou, Clinique de l'Espérance, 447-449 Rue Saint-Nicolas, B-4420 Montegnée, Belgique.



**Fig. 1.** — Examens échographique et scanographique comparés en coupes axiales passant par le plan des gouttières rétro-malléolaires.

Les flèches blanches indiquent sur les clichés échographiques la loge du tendon tibialis posterior. Aussi bien à l'échographie qu'au scanner (astérisques), à droite la loge est vide et le tendon luxé vers l'avant par rapport au côté gauche sain. En outre le scanner met en évidence une tuméfaction des plans sous-cutanés et aponévrotiques périmaléolaires.

retinaculum. Une botte plâtrée de marche a été placée pendant 6 semaines suivie d'une rééducation fonctionnelle. Après 6 mois la récupération fonctionnelle était totale, sans douleur résiduelle.

## DISCUSSION

Les luxations tendineuses au niveau de la cheville concernent pour la plupart les tendons péroniers. Actuellement, moins de cinquante cas de luxation traumatique du TP ont été rapportés dans la littérature française et anglaise. La luxation traumatique du TP résulte d'un mouvement associant une dorsiflexion brutale et une supination du pied (1).

Les formes non traumatiques rentrent dans le cadre d'une laxité du retinaculum (6). Deux types de lésions sont généralement décrits (4), soit comme dans notre cas, il existe une avulsion de la gaine ostéo-fibreuse propre du tendon (gaine profonde) sans rupture de l'aponévrose superficielle, soit il existe une avulsion complète des deux plans

aponévrotiques, le tendon étant luxé en sous-cutané. Le diagnostic peut être posé cliniquement si la lésion est observée avant que l'œdème ne s'installe. La présence d'une fracture associée est exceptionnelle (4). Les signes indirects en radiographie standard sont inexistantes. Dans notre revue de la littérature, le diagnostic tardif est de règle. L'imagerie en coupes (échographie, tomodensitométrie, et résonance magnétique nucléaire) permet le diagnostic. L'instabilité tendineuse semble être favorisée par une hypoplasie du sillon rétromalléolaire interne et une laxité du retinaculum des fléchisseurs (3, 4).

Le traitement chirurgical consiste en une réinsertion transosseuse de la gaine tendineuse (3-5) associée ou non à une plastie osseuse rétro-malléolaire en fonction du degré de l'hypoplasie de la gouttière osseuse. D'autres auteurs réalisent en plus une plastie au moyen d'une bandelette de tendon d'Achille (1, 5) ou une plastie périostée retournée sur elle-même pour reconstruire le retinaculum (3, 4).

La chirurgie dans les formes aiguës est le traitement de choix, l'instabilité fonctionnelle étant de règle en cas de traitement conservateur. Les formes chroniques ont un pronostic moins bon en raison de la fibrose tendineuse. La durée de l'immobilisation plâtrée varie entre zéro et six semaines.

## RÉFÉRENCES

1. Ballesteros R., Chacon M., Cimara A., Ramos L., Gomez-Barrena E. Traumatic dislocation of the tibialis posterior tendon : A new surgical procedure to obtain a strong reconstruction. *J. Trauma*, 1995, 39, 1198-200.
2. Conti S. F. Posterior tibial tendon problems in athletes. *Orthop. Clin. North Am.*, 1994, 25, 109-121.
3. Mahieu C. H., Deneufbourg J., Lewalle J. La luxation du tendon du jambier postérieur. *Rev. Chir. Orthop.*, 1992, 78, 127-129.
4. Pietu G., Letenneur J., Huguet D. Luxation du tendon du muscle tibialis posterior et fracture de la malléole fibulaire. *Rev. Chir. Orthop.*, 1993, 79, 127-130.
5. Rolf C. Dislocation of the tibialis posterior tendon : diagnosis and treatment. *J. Foot Ankle Surg.*, 1997, 36, 63-65.
6. Van Wellen P. A. J., De Boeck H., Opdecam P. Nontraumatic dislocation of tibialis posterior tendon in a child. *Arch. Orthop. Trauma Surg.*, 1993, 112, 243-244.

**SAMENVATTING**

A. KAKANOU, R. LILOKU, A. NCHIMI, E. BAUDUIN, J.-C. BIENFAIT, Y. LECOMTE. *Traumatische luxatie van de pees van m. tibialis posterior.*

Een ventraalwaartse luxatie van de pees van m. tibialis posterior wordt maar zelden vermoed na een enkeltrauma. Deze luxatie wordt blijktbaar in de hand gewerkt door hypoplasie van de retromalleolaire groeve. De heelkundige behandeling is gemakkelijk, en leidt meestal tot een goed resultaat. De diagnose is echter moeilijk. Wanneer ze niet gesteld wordt kan er een enkelinstabiliteit ontstaan, waarvoor dan een meer ingrijpende benadering noodzakelijk wordt.

**RÉSUMÉ**

A. KAKANOU, R. LILOKU, A. NCHIMI, E. BAUDUIN, J.-C. BIENFAIT, Y. LECOMTE. *Luxation traumatique du tendon du tibialis posterior.*

La luxation antérieure du tendon du tibialis posterior est une lésion traumatique que l'on suspecte rarement après un traumatisme de la cheville. Elle semble être favorisée par une hypoplasie du sillon rétro-malléolaire. Le traitement chirurgical est aisé et donne habituellement un bon résultat, mais le diagnostic est difficile ; en l'absence de diagnostic, la lésion peut conduire à une instabilité fonctionnelle du pied dont le traitement exige des gestes chirurgicaux plus invasifs.